



نشریه آموزشی - پژوهشی موسسه تحقیقات علوم دامی کشور

# فصلنامه تحقیقات کاربردی در علوم دامی

شماره ۴۱، زمستان ۱۴۰۰  
صص: ۴۳-۵۰

## شیوع و آسیب شناسی آلودگی به انکوسرکا فاسیاتا در شترهای کرمان در ایران

یونس قهوئی<sup>۱</sup>، محمد میرزایی<sup>۲\*</sup>، رضا خیراندیش<sup>۳</sup>، شادی هاشمینیا<sup>۴</sup>، علیرضا سازمند<sup>۵</sup>

۱. دانشجوی دکترای انگل شناسی، دانشگاه شهید باهنر کرمان

۲. استاد، گروه انگل شناسی، دانشگاه شهید باهنر کرمان

۳. استاد، گروه پاتولوژی، دانشگاه شهید باهنر کرمان

۴. دانشیار، گروه علوم پایه، دانشگاه شهید باهنر کرمان

۵. استادیار، گروه انگل شناسی، دانشگاه بوعلی همدان

تاریخ دریافت: آبان ۱۴۰۰ تاریخ پذیرش: بهمن ۱۴۰۰

شماره تماس نویسنده مسئول: ۰۲۶۳۴۲۵۶۰۰۱

Email: dr\_mirzaie\_mo@uk.ac.ir

شناسه دیجیتال (DOI): 10.22092/aasrj.2022.126118

### چکیده:

زمینه مطالعه: ندول های پوستی *Onchocerca fasciata* یک یافته شایع در شترهای تک کوهانه است، هرچند که دارای حداقل تأثیر بالینی است و اطلاعات کمی در مورد تأثیر پاتولوژیک این انگل وجود دارد. اهداف: مطالعه حاضر باهدف بررسی شیوع و آسیب شناسی *O. fasciata* انجام گرفته شد. مواد و روش ها: ۴۵۶ شتر پس از کشتار در سنین مختلف به صورت جداگانه از لحاظ آلودگی با ندول های *O. fasciata* مورد بررسی قرار گرفتند. سپس نمونه ها برای کارهای بافت شناسی جمع آوری شدند و با هماتوکسیلین و انوزین رنگ آمیزی ثابت گردیدند. نتایج: در مجموع ۱۳۸ (۳۰.۲۶٪) نفر شتر با یک یا چند ندول حاوی *O. fasciata* آلوده بوده اند؛ که اندازه آن ها به ترتیب با قطر ۱/۳-۲/۱ سانتی متر و ۵۰۷-۸۴۵ میلی گرم در حیوانات آلوده مشخص گردید علاوه بر این، بررسی های بافت شناسی نشان داد گرانولومای متعدد و بخش های مختلف میکرو فیلاریای *Onchocerca* در مرکز گرانولوم مشاهده شد. همچنین واکنش های التهابی اطراف انگل تعداد زیادی نوتروفیل و بقایای نکروتیک را به دنبال داشت که به ترتیب لنفوسیت ها، ماکروفاژها، اپیتلیوئیدها، سلول های گول پیکر و بافت های همبند مشاهده شدند. نتیجه گیری: مطالعه حاضر حاکی از شیوع بالای انکوسرکا در ضایعات پوستی شترها در ایران است. بنابراین نتایج این تحقیق ما می تواند برای اقدامات پیشگیرانه و کاهش تلفات اقتصادی ناشی از انگل استفاده شود.

واژه های کلیدی: اونکوسرکا فاسیاتا؛ تک کوهانه، آسیب شناسی

Applied Animal Science Research Journal No 41 pp: 43-50

### Prevalence and pathology of *Onchocerca* infection in camels (*Camelus dromedarius*) in Kerman from Iran

By: Younes Ghahvei<sup>1</sup>, Mohammad Mirzaei<sup>2\*</sup>, Reza Kheirandish<sup>3</sup>, Shadi Hashemni<sup>4</sup>, Alireza Sazmand<sup>5</sup>

1. Student, Department of Pathobiology, Faculty of Veterinary Medicine, Shahid Bahonar University of Kerman, Kerman, Iran; Postal Code: 76169141112.

2. Professor, Department of Pathobiology, Faculty of Veterinary Medicine, Shahid Bahonar University of Kerman, Kerman, Iran

3. Professor, Department of Pathobiology, Faculty of Veterinary Medicine, Shahid Bahonar University of Kerman, Kerman, Iran

4. Associate Professor, Department of Basic Sciences, Faculty of Veterinary Medicine, Shahid Bahonar University of Kerman, Kerman, Iran

5. Assistant Professor, Department of Pathobiology, Faculty of Veterinary Science, Bu-Ali Sina University, Postal Code: 6517658978, Hamedan, Iran

Received: November 2021

Accepted: February 2022

**BACKGROUND:** Skin nodules of *O. fasciata* are a common finding in dromedary camels, though with a minimal clinical impact. There is little information about the molecular pathological impact of this parasite. **OBJECTIVES:** The present study was conducted to evaluate the prevalence and pathology of *O. fasciata*. **METHODS:** After their slaughter, 456 dromedary camels of different ages were carefully inspected individually for infection with *O. fasciata* nodules. Tissue samples were collected for histopathology, stained with hematoxylin and eosin whereas male and female specimens were fixed and morphologically examined. **RESULTS:** A total of 138 (30.26%) camels were infected with *O. fasciata* nodules one or several *O. fasciata* nodules 1.2-2.2 cm in diameter and 507-845 mg in weight were also identified in the infected animals. Moreover, histopathological investigations showed multiple granulomas, and different sections of *Onchocerca* microfilariae were observed in the center of granulomas. The inflammatory reactions surrounding the parasites involved a large number of neutrophils and necrotic debris followed by lymphocytes, macrophages, epithelioid, giant cells and connective tissues, respectively. **CONCLUSION:** The present study found a high prevalence of *onchocerciasis* in the skin lesions of the camels in Iran. Therefore, the result of our study can be used for preventive measures and reduce economic losses caused by the parasite.

**Key words:** Pathology, *Onchocerca fasciata*; dromedary

#### مقدمه

بهداشت عمومی در آفریقای گرمسیری، آمریکای لاتین و یمن به حساب می‌آید (۱۳). در سال ۱۹۰۹، کلند انگل‌های فیلاریای *Onchocerca* را در شترهای استرالیا کشف کرد. این نماتدها احتمالاً در بافت‌های زیر جلدی و لیگامانتهای پستانداران بزرگ وجود دارد (۱). گونه‌های مختلف *Onchocerca* باعث تشکیل ندول‌ها در بافت همبند میزبان نهایی آنها می‌شوند. (۶). اعتقاد بر این است که *Onchocerca fasciata* در حال حاضر بر شترهای *dromedary* تأثیر می‌گذارد (۷).

شترهای (*Camelus dromedarius*) با جمعیتی بیش از ۲۸ میلیون نفر، به‌عنوان پستانداران چندمنظوره در مناطق خشک و نیمه‌خشک در سراسر جهان پرورش داده می‌شوند که عمدتاً به دلیل مقاومت شدید آنها در برابر شرایط وحشتناک محیطی است. علیرغم تهیه منبع اصلی گوشت برای انسان، انگل‌های شتر به‌ندرت مورد توجه قرار گرفته است. *Onchocerciasis* به‌عنوان یک زخم پوستی نسبتاً شایع در شترهای مصر، ایران، عراق و عربستان سعودی، همچنین به‌عنوان یک مشکل مهم

شهید باهنر کرمان منتقل شدند.

### استخراج کرم

به تعدادی از نمونه‌های مشکوک در آزمایشگاه ابتدا برابر حجم نمونه به آن محلول PBS اضافه شد و به مدت ۲۴ ساعت در دمای آزمایشگاه قرار داده شد. سپس نمونه‌های ندول که وزن بالای ۵۰۰mg (۵۰۷-۸۴۵ mg) داشتند برای هضم در محلول PBS حاوی کلاژناز نوع ۱ (۱۸ PBS ۴۲؛ ۰/۰ کلاژناز) قرار داده شدند. آنگاه در دمای ۳۶ درجه سانتی‌گراد به مدت ۲۴ ساعت انکوبه شدند. پس از هضم کامل بافت‌ها، کرم‌ها استخراج شده و از لحاظ طولی اندازه‌گیری و در مرحله بعدی که شستشو با آب مقطر بود تمامی کرم‌های استخراج شده با دقت و ظرافت زیادی از بافت‌های باقی‌مانده پاک شدند (۱۰).

### هیستوپاتولوژی

برای انجام کار هیستوپاتولوژی، نمونه‌های بافتی مناسب در فرمالین بافر خنثی ۱۰٪ قرار داده شد، بعد از مراحل تثبیت در پارافین، از نمونه‌ها برش‌های با ضخامت ۵ میکرومتر مقطع گرفته شد، سپس با رنگ آمیزی H&E تثبیت شدند و در مرحله بعد توسط میکروسکوپ نوری مورد مطالعه قرار گرفتند.

### نتایج

#### شیوع عفونت *Onchocerca fasciata*

با بررسی شیوع آلودگی به *Onchocerca fasciata*، این عفونت بین دو جنس تفاوت معناداری نشان داد. طبق جدول ۱، ندولهای انکوسرکایی در ۱۳۸ مورد شتر مشاهده شد (۳۰/۲۶ درصد). از ۴۵۶ شتر *dromedary* بالاترین شیوع ضایعات *Onchocercal* به ترتیب مربوط به شهریورماه (۴۸/۷۱ درصد) و مردادماه (۴۵/۹۴ درصد) و کمترین آن به بهمن‌ماه (۲۰ درصد) و اسفندماه (۱۶/۲۶ درصد) بود، اگرچه این ندول‌ها در تمام طول سال مشاهده شد. از نظر آماری تفاوت معنی داری بین شترهای جنس نر (۲۹/۹٪ = ۷۲/۲۵۸٪) و جنس ماده (۳۳/۳٪ = ۶۶/۱۹۸) مشاهده نشد. اما در مقایسه با سن، شترهای کمتر از ۳ سال بیشتر از شترهای با سن بالاتر از ۳ سال ندول‌های مثبت مشاهده شد و از لحاظ آماری معنی دار بود (p value=0.045).

اگرچه *Onchocerca fasciata* باعث یک بیماری خود محدودکننده در شترهای *dromedary* می‌شود، اما هیچ درمانی و راهکارهای کنترل خاصی برای عفونت‌های آن پیشنهاد نشده است، و هنوز مورفولوژی این انگل به تفصیل شرح داده نشده است. علاوه بر این، شترهای به شدت آلوده برای فروش مناسب نیستند زیرا شیه حیوانات آلوده به سل می‌باشند و منجر به دور انداختن لاشه‌های غیرضروری می‌شوند. با توجه به یافته‌های به دست آمده از مطالعه حاضر توصیه می‌شود، که در تحقیقات آینده در مورد این انگل به ویژه در موارد دامپزشکی استفاده شود.

### مواد و روش‌ها

#### منشأ نمونه‌ها

برای پی بردن به میزان شیوع و آسیب‌شناسی نماتد بالغ *Onchocerca fasciata*، از ۴۵۶ نفر شترهای *dromedary* مابین سن ۱ تا ۱۲ سال که شامل ۲۵۸ مورد جنس نر و ۱۹۸ مورد جنس ماده از کشتارگاه کرمان واقع در جنوب شرقی ایران نمونه‌برداری انجام گرفت. نمونه‌برداری طی یک سال کامل از اردیبهشت‌ماه سال ۱۳۹۶ تا فروردین‌ماه سال ۱۳۹۷ انجام گرفت. نمونه‌برداری به صورت سطحی از لاشه‌های کشتار شده و با ملامسه واحدهای گوشت قسمت‌های مختلف از پیش تعیین شده شروع شد. در کشتارگاه کرمان بعد از کشتار، شترهای جنس نر و ماده از نظر آلودگی به ندول با مشاهده و ملامسه سطح خارجی پوست و لاشه، شامل محوطه دو طرف گردن، محوطه لگنی و شکم مورد بررسی قرار گرفتند بعد از یافتن ندول‌های مشکوک به کرم، با احتیاط ندول‌ها به وسیله تیغ‌های استریل شده از زیر پوست و گوشت جدا شدند. سپس به ظروف و تجهیزات‌ای که دارای شکل و گنجایش متناسب با اندازه نمونه، مقاوم به آب و چربی و همچنین دارای قابلیت‌های که نمونه‌ها در آن غیرقابل حل و جذب بودند قرار داده شدند. در مرحله بعدی مشخصات شترها از قبیل سن، جنس، توزیع در نواحی مختلف و تاریخ نمونه‌برداری در فرم مخصوص مربوطه ثبت گردید. سپس تحت زنجیره‌ی خاصی و در حداقل زمان ممکن (حداکثر ۱۲ ساعت)، به آزمایشگاه انگل‌شناسی دانشکده دامپزشکی

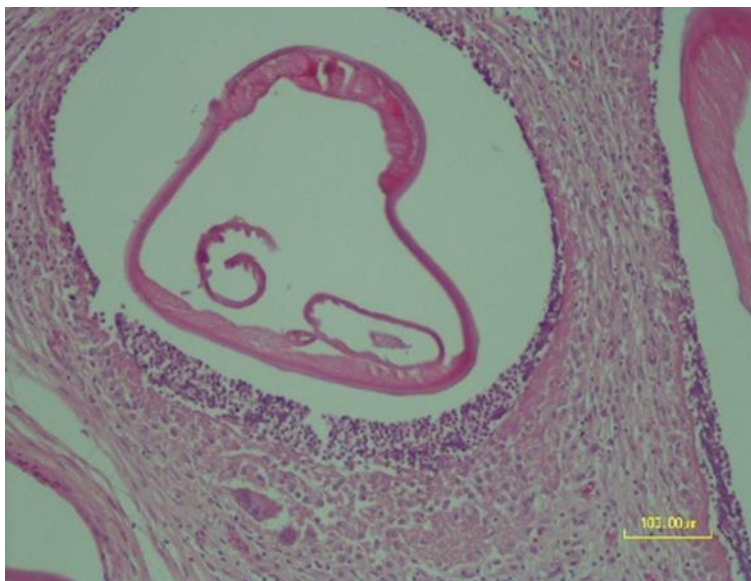
## جدول ۱

تاریخ ۱۳۹۶-۱۳۹۷		تعداد حیوانات مورد بررسی قرار گرفته است			
شترهای کشتار شده در کرمان	تعداد شترهای آلوده	جمع		درصد مثبت	
	جنس نر	جنس ماده	تعداد		
فروردین	۴۰	۴	۶	۱۰	۲۵
اردیبهشت	۳۵	۹	۴	۱۳	۳۷/۱۴
خرداد	۴۱	۳	۷	۱۰	۲۹/۳۹
تیر	۳۵	۸	۵	۱۳	۳۷/۱۴
مرداد	۳۷	۱۱	۶	۱۷	۴۵/۹۴
شهریور	۳۹	۱۰	۹	۱۹	۴۸/۷۱
مهر	۳۶	۵	۸	۱۳	۳۶/۱۱
آبان	۴۲	۴	۷	۱۱	۲۶/۱۹
آذر	۳۰			۸	۲۶/۶۶
دی	۳۸	۵	۴	۹	۳۳/۶۸
بهمن	۴۰			۸	۲۰
اسفند	۴۳			۷	۱۶/۲۷
جمع	۴۵۶	۷۲	۶۶	۱۳۸	۳۰/۲۶
تعداد و درصد		%۱۵/۷۸	%۱۴/۴۷		

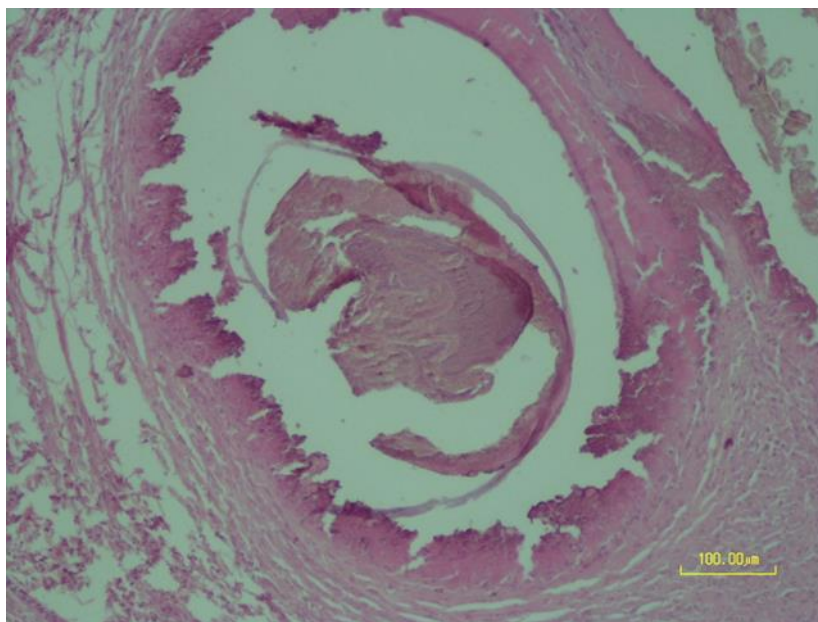
## یافته‌های هیستوپاتولوژی

لنفوسیت‌ها، ماکروفاژها، اپیتلیوئیدها، سلول‌های غول‌پیکر و بافت‌های همبند مشاهده می‌شوند. در شکل ۲، برخی از میکروفیلرهای دژنراسیون و کلسیفیه شدند. در شکل ۳ رنگ‌دانه‌های سروئید در برخی از بخش‌ها را نشان می‌دهد.

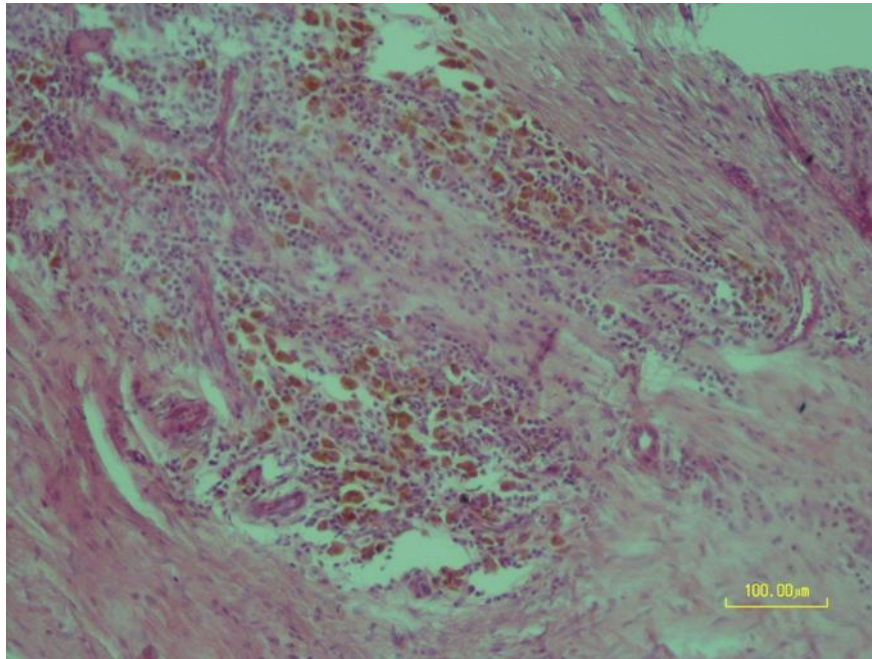
هیستوپاتولوژی گرانولومای متعدد و بخش‌های مختلف میکروفیلریای *Onchocercal* را در حفره مرکز آن‌ها نشان داد. در شکل ۱، واکنش‌های التهابی اطراف انگل تعداد زیادی نوتروفیل و بقایای نکروتیک را به خود اختصاص داده و به ترتیب



شکل ۱: بخش عرضی انگل تعبیه‌شده در حفره در مرکز گرانولوما و احاطه‌شده توسط انواع مختلف سلول‌های التهابی و بافت‌های همبند. نوار H&E = 100 میکرومتر



شکل ۲: انگل کلسیفیکه مشاهده‌شده در این میکروگراف در مرکز گرانولوما. نوار H&E = 100 میکرومتر



شکل ۳: تشکیل سرووئید در سیتوپلاسم ماکروفاژها. نوار H&E=100 میکرومتر

### بحث

اطراف بخش های عرضی و طولی انگل ها نشان داد. در ضایعات قدیمی تر، درجات مختلف نکروز و بقایای بافت با انگل های تخریب شده یا مرده (کلسیفیه) در حفره ها مشاهده شد. این یافته ها مطابق با نتایج بدست آمده قبلی مطابقت دارد (۱، ۶، ۱۲).

تجمع رنگدانه های داخل سلولی داخل سلولی در ماکروفاژها یکی دیگر از یافته های بافت شناسی به دست آمده در مطالعه حاضر بود. این ماکروفاژها با سرووئید در مطالعات قبلی مشاهده نشدند (۱، ۶).

با توجه به وجود این ندول ها یا گرانولوم ها در بافت زیر جلدی گردن، با تشخیص انگل های بالغ در ندول ها، می توان *onchocercosis* را در شترها تأیید کرد. به عنوان مثال، گره های *Onchocerca* ممکن است با عفونت سل اشتباه گرفته شوند. با این وجود، برش گره ها، مشاهده نماتدهای زنده، یا در حال مرگ و مرده با واکنش های التهابی اطراف آنها، وجود انکوباکتروز را نشان می دهد. بنابراین تشخیص دقیق و دقیق انکوسرکوزیس بسیار مهم است، زیرا اشتباه کردن آن برای سایر بیماریهای جدی مانند سل می تواند منجر به محکوم شدن لاشه و خسارت اقتصادی قابل

میزان شیوع عفونت در مطالعه حاضر ۳۰/۲۶ درصد گزارش شد که با میزان شیوع انگل در ایران (۱۲) و عربستان سعودی (۴) همخوانی دارد. به طور کلی، داده ها نشان می دهد که عفونت *O. fasciata* در حیوانات جوانتر بالاتر از پیرترها است (۴، ۸).

در مطالعه حاضر ندول ها در بافت همبند، زیر جلدی ناحیه گردن شترها یافت شد. به همین ترتیب، ندول های اونکوسرکا دارای یک کپسول فیروزی قوی هستند، به لمس حساس نیستند و عمدتاً بر روی سر، گردن، دو طرف شکم، شانه، رباط بینی و منطقه ران قرار دارند (۱).

معاینه هیستوپاتولوژیک نشان داده است که واکنش های التهابی گرانولوماتوز مرتبط با انگل با دیواره های فیروزی ضخیم، نفوذ سلولی لنفوسیت ها، سلول های پلازما، ماکروفاژها و ائوزینوفیل ها همراه با سطوح مختلف نکروز انعقادی و کلسیفیکاسیون در اطراف انگل مشاهده می شود (۱).

بررسی های بافت شناسی گرانولوم های متعدد را با نفوذ تعداد زیادی نوتروفیل، لنفوسیت ها، سلول های پلازما، ماکروفاژ، سلول های غول پیکر چند هسته ای و دیواره های همبند فیبر در

## منابع

1. Anvari Tafti MH, Sazmand A, Hekmati Moghaddam S, Moobedi I. (2016). Prevalence and pathology of *Onchocerca* infection in camels (*Camelus dromedarius*) in central parts of Iran. *Iranian Journal of Veterinary Medicine*. Jan 1;9(4): 257-61.
2. Badanine, N.V. (1938) . Sur la question d'helminthofaune du chameau en Turkmenie. *Livro Jubil. do Profr. Lauro Travassos, Rio Janeiro, Bras.* 3, 61-73.
3. Bain, O., Nasher, K., 1981. Redescription de l'onchocercque du dromadaire, *O. fasciata* R. et H., 1910. *Ann. Parasitol. Hum. Comp.* 56:401-408.
4. Cheema, A.H., El-Bihari, S., Ashour, N.A., Ali, A.S. (1984) . Onchocerciasis in camels (*Camelus dromedarius*) in Saudi Arabia. *J. Helminthol.* 58:279-85.
5. El-Massry A. A. and Derbala, A. (2000) . "Evidence of *Onchocerca fasciata* (Filaroidea: Onchocercidae) in camels (*Camelus dromedarius*): I-prevalence, nodular lesions appearance and parasite morphology," *Veterinary parasitology*, 8:305-312.
6. Farjanikish G, Namazi F, Rajabloo M. (2018). Prevalence and pathological lesions of onchocercosis (*Onchocerca fasciata*) in camels (*Camelus dromedarius*). *Bulgarian Journal of Veterinary Medicine*. Mar 1;21(1):108-14.
7. Mirzaei M, Ghahvei Y, Lefoulon E, Lia RP, Otranto D, Martin C, Sazmand A. (2018). Morphological and molecular characterization of *Onchocerca fasciata* (Nematoda, Onchocercidae) from dromedary camels (*Camelus dromedarius*) in Iran. *Parasite*;25
8. Moghaddar, N., and Zahedie, A. ( 2006). "Prevalence and pathogenesis of *Onchocerca fasciata* infection in camels (*Camelus dromedarius*) in Iran," *JOURNAL OF CAMEL PRACTICE AND RESEARCH*, 13: 31-35.
9. Nasher AK. (1986) . Incidence and intensity of *Onchocerca fasciata* Railliet and Henry, 1910 in local camels in Saudi Arabia. *Annales de Parasitologie Humaine et Comparée*, 61(1): 77-80.

چشمگیر شود. (۸).

اندازه ندول ها در مطالعه ما با قطر ۱/۳-۲/۱ سانتی‌متر بود که با مطالعات قبلی هم‌خوانی دارد (۱ و ۴) ، همچنین اندازه ندول های *O. fasciata* با سن شترها افزایش می‌یابد، زیرا ممکن است شامل کرم‌های زنده، دژنراسیون یا کلسیفیه باشد (۱).

در این مطالعه ۶۰/۵ درصد از کرم‌ها در ندول ها قابل‌مشاهده بودند، که نسبت به مطالعات قبلی شایع‌تر بود (۳۴-۲۸درصد در عربستان سعودی) (۴ و ۹).

تشخیص اونکوسرکیازیس شتر معمولاً بر اساس وجود ندول ها و تشخیص میکروفیلاریا ها در ناحیه‌های پوست است. غلظت بالای میکروفیلاریا در ناحیه سر و گردن دیده می‌شود و یا در زیرپوست در سراسر بدن توزیع می‌شود (۴).

*O. fasciata* در سال ۱۹۱۰ شرح داده شد بر این اساس قطعاتی از جنس ماده، به‌استثنای سر و دم کرم‌ها از ندول بافت همبند زیر جلدی از سر یک شتر در پنجاب استخراج شده و مشخص گردید (۱۱). در مطالعات بعدی، از ۱۹۳۳ تا ۱۹۳۸، داده‌های مورفولوژیکی در مورد اندام‌های سر و گردن از نمونه *O. fasciata* گزارش می‌کند (۲ و ۱۱).

## نتیجه‌گیری

انکوسرکوزیس نوعی ضایعه پوستی نسبتاً شایع در شترها ایران است. اگرچه داده‌های ارائه شده در مطالعه حاضر به روشن شدن بیولوژی این نامتودکمک می‌کند. اما با وجود این مطالعه و مطالعه‌های قبلی هنوز میزان نهایی و واسط آن در ایران مشخص نشده است. بنابراین توصیه می‌شود مطالعات دیگری برای شناسایی میزان های واسط و پیشگیری از بیماری ناشی از آنها انجام شود.

## تشکر و قدردانی

در اینجا لازم است از مسئول کشتارگاه کرمان آقای مهندس بیگزاده و کارشناس آزمایشگاه دامپزشکی دانشگاه شهید باهنر کرمان آقای امین زاده که در انجام این پروژه مساعدت نموده اند تشکر نمایم.

10. Nana-Djeunga HC, Bourguinat C, Pion SD, Bopda J, Kengne-Ouafo JA, Njiokou F, Prichard RK, Wanji S, Kamgno J, Boussinesq M. (2014). Reproductive status of *Onchocerca volvulus* after ivermectin treatment in an ivermectin-naïve and a frequently treated population from Cameroon. *PLoS Neglected Tropical Diseases*, 8(4):e2824.
11. Railliet, A., Henry, A. (1910). Les Onchocerques, Nématodes parasites du tissu conjonctif. C. R. *Seances Soc. Biol. Fil.* 68: 248–251.
12. Sazmand, A., Eigner, B., Mirzaei, M., Hekmatimoghaddam, S., Harl, J., Duscher, G. G., et al. (2016). "Molecular identification and phylogenetic analysis of *Dipetalonema evansi* (Lewis, 1882) in camels (*Camelus dromedarius*) of Iran," *Parasitology research*, 115: 1605-1610.
13. Tekle AH, Zouré HG, Noma M, Boussinesq M, Coffeng LE, Stolk WA, Remme JH. (2016). Progress towards onchocerciasis elimination in the participating countries of the African Programme for Onchocerciasis Control: epidemiological evaluation results. *Infectious diseases of poverty*. Dec;5(1):66.
14. Yu Z-C, Zhang W, Li B, Luo X-P, Wang R, Yang X-Y. (2019) A survey of *Onchocerca fasciata* infection in camels (*Camelus bactrianus*) with notes on morphology. *PLoS ONE* 14(4): e0214477.  
<https://doi.org/10.1371/journal.pone.0214477>